


# Lichen plan

 Pour les articles homonymes, voir Lichen (homonymie).

<b>Lichen planus, Lichen plan</b>	
<i>Classification et ressources externes</i>	
<b>Lichen plan</b> , sur les jambes.	
<b>CIM-10</b>	L43 <sup>[1]</sup>
<b>CIM-9</b>	697.0 <sup>[2]</sup>
<b>DiseasesDB</b>	7452 <sup>[3]</sup>
<b>eMedicine</b>	derm/233 <sup>[4]</sup> derm/663 <sup>[5]</sup>
<b>MeSH</b>	D008010 <sup>[6]</sup>
 <b>Mise en garde médicale</b>	

Le **lichen plan** (latin : *lichen planus*) est une maladie inflammatoire touchant la peau, la muqueuse de la bouche, ou parfois les deux. Plus rarement, et avec un diagnostic plus difficile, l'œsophage et les conjonctives peuvent être touchés<sup>[7],[8]</sup>.

## Origines

La cause exacte reste inconnue. Contrairement à ce que son nom laisse supposer, elle n'est pas mycosique. Il existe cependant de nombreux facteurs favorisants. Il est ainsi souvent lié au stress. Des réactions dites « lichénoïdes », qui présentent des aspects du lichen plan, sont liées à des réactions allergiques aux médicaments contre l'hypertension, ou l'insuffisance cardiaque, l'arthrite et certains antiépileptiques. On parle également d'« infection lichénoïde des muqueuses » ou de « dermatite lichénoïde ».

Le lichen plan peut également survenir comme complication de l'hépatite C chronique<sup>[9]</sup>.

Deux cas de lichen plan pemphigoïde induits par la prise d'inhibiteur de l'enzyme de conversion de l'angiotensine ont été rapportés<sup>[10]</sup>.

Il s'agit très probablement d'une maladie auto-immune même si l'antigène responsable n'est pas identifié<sup>[11]</sup>. Il est parfois associé à d'autres maladies de même mécanisme comme l'alopecie aerata ou les maladies inflammatoires chroniques intestinales<sup>[12]</sup>.

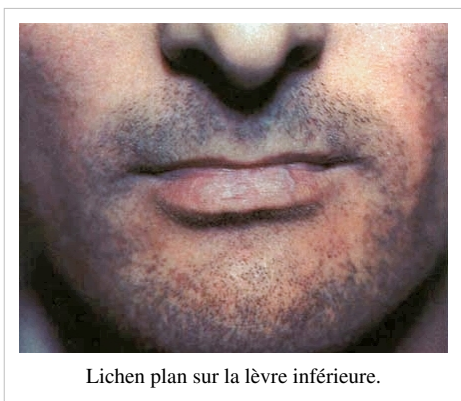Il existe de rares formes familiales, avec un groupe HLA légèrement prédominant, évoquant un possible facteur génétique<sup>[13]</sup>.

## Prévalence

Le lichen plan affecte 1 à 2 % de la population mondiale, et se présente plus souvent chez l'adulte au-delà de 40 ans. Il survient un peu plus tôt chez l'homme, par rapport à chez la femme<sup>[14]</sup>. La forme infantile est rare<sup>[15]</sup>. Les femmes sont majoritairement touchées par le lichen plan buccal (3 femmes affectées pour 2 hommes), mais pour le reste il se distribue également entre les deux sexes<sup>[16]</sup>.

## Aspects cliniques

L'aspect du lichen plan est varié<sup>[17]</sup> et diffère selon sa localisation sur le corps.



Lichen plan sur la lèvre inférieure.

Le début est brutal, évoquant l'allergie : la peau se couvre de papules, qui démangent le patient (prurit persistant). Les papules sont légèrement surélevées, avec une surface plate au centre. Elles sont souvent de couleur rouge rosé à rouge sombre, mais peuvent aussi présenter des points blancs irréguliers (stries de Wickham). Les lésions peuvent être généralisées ou se cantonner à une petite surface de peau ou de muqueuse. Une douleur musculaire et/ou rhumatismale peut accompagner les poussées. La maladie peut se prolonger de 12 à 18 mois, parfois plus.

Les lésions cutanées sont constituées de papules rouge rosé à rouge foncé, au sommet aplati, apparaissant le plus souvent sur la face interne des avant-bras, aux poignets ou aux chevilles. Les autres locations préférentielles sont la région lombaire du dos, le cou et les jambes. Les lésions sont réparties en lignes le long des plis de la peau, en groupes, ou le long d'une égratignure ou autre blessure. Les papules peuvent être couvertes de lignes blanches fines. Le prurit est fréquent. Parfois les papules peuvent présenter des croûtes, des écailles ou des ampoules. Il existe peu de cicatrices sauf en cas d'écorchures par grattage intense. Les lésions laissent parfois des taches brunes ou violacées qui s'estompent difficilement avec le temps.

Les cas de lichen plan buccal représentent 50 % des cas de lichen plan. Elles sont constituées de taches blanches irrégulières, parfois en plaques et souvent douloureuses, fréquemment sur la face interne des joues mais aussi sur les gencives, les lèvres et la langue. Des lésions ressemblant à des ulcères peuvent aussi apparaître dans la bouche, avec le même effet que les ulcères : douloureux, et/ou sensation de brûlure. Une extension à l'œsophage est fréquente. Les lésions peuvent être suffisamment gênantes pour altérer la qualité de vie<sup>[18]</sup>.

Le lichen plan génital est plus courant chez la femme avec des lésions rouge sombre avec prurit sur la vulve, ou lésions douloureuses sur la membrane muqueuse du vagin. Les cicatrices sont rares une fois la guérison obtenue. Chez l'homme, les lésions rouge sombre accompagnées de prurit sont localisées principalement sur le gland.

La localisation au niveau du cuir chevelu est assez rare, sous forme de « lichen plan folliculaire ». Elle peut entraîner une perte de cheveux temporaire ou permanente, des cicatrices ou décoloration du cuir chevelu après guérison.

Les ongles sont rarement affectés. Ils peuvent parfois comporter des stries sur la longueur de l'ongle, un amincissement ou une fente de l'ongle, pouvant aller jusqu'à la perte de ce dernier, temporaire ou permanente.

Il peut exister des cas de lichen plan oculaire<sup>[19]</sup>.

## Différents types de lichen plan

Le « lichen plan hypertrophique » se présente sous forme de plaques de peau épaissie (hyperkératose), souvent localisées au niveau des pieds (chevilles notamment mais aussi crête du tibia, orteils, ...). La maladie peut se prolonger sur plusieurs années.

Le « lichen plan folliculaire » ou « lichen planopilaris » est constitué de follicules entourés d'un érythème avec bouchon kératosique, le tout formant des papules spinulosiques péripilaires. Il engendre une alopecie de type cicatriciel, irréversible. Cette forme de lichen plan atteint rarement uniquement le cuir chevelu. Il ne doit pas être confondu avec un lupus érythémateux, une kératose folliculaire, une maladie de Darier, mucinose folliculaire, un lichen scrofulosorum.

Le « lichen plan linéaire » est constitué de lésions linéaires peuvent apparaître le long de marques de grattage ou sur des cicatrices (phénomène de Koebner). Il ne doit pas être confondu avec un lichen striatus, un hamartome linéaire ou un psoriasis linéaire.

Le « lichen plan actinique » apparaît exclusivement sur les zones exposées au soleil, en particulier le visage. Des cas de lichen plan actinique ont été signalés au Moyen-Orient, en Afrique de l'est, au Maghreb et en Inde, avec trois aspects cliniques différents, plaques nummulaires bien limitées avec un centre hyperpigmenté entouré d'une zone moins pigmentée, nappes pigmentées évoquant un mélasma ou forme dyschromique plus rare atteignant le cou et la face dorsale des mains. Le traitement consiste à se protéger des rayons solaires.

Le « lichen plan annulaire » résulte soit d'une disposition en anneau d'un ensemble de papules, soit d'une grande papule évoluant une bordure active (typiquement fine) associée avec un centre en voie de guérison (typiquement déprimé et atrophique). On trouve parfois une bordure large et un centre de petite taille. Cette disposition est généralement associée à d'autres types de répartition des lésions. Chez l'homme, les lésions annulaires sont surtout localisées sur le gland du pénis et peuvent être associées à des lésions buccales.

Le « lichen plan atrophique » est souvent localisé sur les membres inférieurs, les lésions sont en général peu nombreuses. Il peut être un stade de guérison des lésions annulaires ou hypertrophiques. Il ne doit pas être confondu avec un lichen scléreux, une morphee en goutte.

Le « lichen plan aigu » est peu fréquent et généralement associé à la prise de certains médicaments. Il est caractérisé par de la fièvre, une éruption généralisée dès le départ, des papules tendant à se rejoindre et un prurit intense. Après quelques jours les papules prennent un aspect typique : papules pseudovésiculeuses, plaques ressemblant à de l'urticaire, similitude avec le psoriasis, ou bulles vésiculaires à partir des cellules basales et des fentes du derme.

Le lichen plan des paumes et plantes de pied (lichen plan palmoplantaire) est constitué de papules ou de nodules (selon les cas) fermes, rugueuses, souvent de couleur jaunâtre, situées le plus souvent sur les bords des paumes ou des plantes de pied, disposées en plaques ou isolées. Elles ne sont pas toujours prurigineuses. Les formes ulcérées sont rares mais évoluent de façon chronique. Elles sont souvent douloureuses et résistantes aux traitements. Les ongles peuvent être atteints, en particulier le gros orteil, pouvant amener la perte de l'ongle définitive. Son diagnostic est difficile si le lichen plan ne se manifeste pas ailleurs sur le corps. Il ne doit pas être confondu avec une syphilis secondaire, une kératodermie palmoplantaire psoriasique, des verrues, des callosités.

Le « lichen plan pigmentaire » ou « lichen plan pigmentosa » est constituée par une hyperpigmentation maculeuse principalement localisée au visage et sur les membres supérieurs. Les muqueuses et les extrémités palmoplantaires sont épargnées. Signalé en Inde ou au Moyen-Orient, il peut ou non être associé à des papules typiques.

Le « lichen plan pemphigoïde » consiste en l'association d'un lichen plan et d'une pemphigoïde bulleuse, avec le même phénomène de création d'auto-anticorps (ou immunoglobulines), anti-corps différents). Les lésions ressemblent à celles de la pemphigoïde bulleuse. Les bulles apparaissent aussi bien sur des parties lésées que saines de la peau. Elles prédominent aux extrémités. L'éruption bulleuse survient dans la majorité des cas après celle du lichen, parfois en même temps, et la précède exceptionnellement. L'état général du patient peut être altéré. L'aspect histologique est celui d'un lichen plan avec en plus un décollement dermoépidermique et une bulle sub-épidermique

comme dans une pemphigoïde bulleuse. L'immunofluorescence directe montre des dépôts linéaires de C3 (qui déclenchent une réaction inflammatoire) et/ou d'immunoglobuline G (IgG) à la jonction derme-épiderme entre la peau saine et la lésion du lichen. Dans plus de la moitié des cas, on trouve des anticorps destructeurs de la membrane basale fixés sur la face de l'épiderme à l'endroit des lésions. Il est supposé que les lésions des cellules basales créées par le lichen révèlent des déterminants antigéniques ou créent de nouveaux antigènes, amenant la formation d'autoanticorps et l'apparition d'une dermatose ressemblant à la pemphigoïde bulleuse. Les produits de la réaction immune se trouvent au niveau de la lamina lucida, au même endroit où l'on trouve l'antigène majeur de la pemphigoïde bulleuse.

## Évolution

Dans deux tiers des cas l'éruption disparaît au bout d'un an avec cependant, un risque de récurrence. Il peut subsister une hyperpigmentation de la peau.

Les formes orales sont beaucoup plus chroniques<sup>[20]</sup>.

Le problème des formes orales est qu'il constitue possiblement une lésion pré-cancéreuse, même si l'évolution vers un cancer reste rare (inférieure à 30 % sur 10 ans<sup>[21]</sup>). Ce risque augmente avec l'âge et la sévérité des lésions. Cette transformation cancéreuse est également décrite dans les localisations génitales<sup>[22]</sup> mais à titre anecdotique.

## Diagnostic

Il est essentiellement clinique mais peut nécessiter parfois la réalisation d'une biopsie surtout en cas de forme chronique et muqueuse, afin d'éliminer une transformation cancéreuse.

## Diagnostic différentiel

Le lichen plan peut présenter des symptômes similaires à ceux d'autres affections, par exemple :

- une réaction lichénoïde aux médicaments ;
- érythémateuse discoïde ;
- stomatite ulcéreuse chronique ;
- acrodermatite chronique atrophique, qui apparaît dans certains cas de maladie de Lyme induites par certaines souches européennes et asiatiques de Borrelies (ce symptôme n'a jamais été signalé en Amérique du Nord, selon la littérature)
- lupus érythémateux discoïde, dans le cas d'un lichen plan pilaire ;

Une biopsie permet d'identifier des données histologiques, qui peuvent permettre de distinguer le lichen plan d'autres maladies symptomatologiquement similaires.

## Traitements

Le lichen plan cutané est d'évolution favorable spontanément sur un an. Les traitements proposés tentent de réduire cette durée d'évolution et de diminuer les symptômes. La preuve de leur efficacité est le plus souvent empirique.

### Traitements médicamenteux

Les corticostéroïdes peuvent réduire l'inflammation associée aux lésions. Leur avantage doit être mitigé en fonction de leurs effets secondaires négatifs possibles, qui varient selon la forme utilisée :

- crème sur les lésions : les corticostéroïdes contenus dans les crèmes peuvent amincir la peau, réduire ou supprimer le fonctionnement des glandes surrénales, rendre le traitement moins efficace, et amener d'autres maladies de la peau ;

- prise orale : affaiblissement des os (ostéoporose), diabète, augmentation de la pression sanguine, élévation du cholestérol, et autres effets secondaires sérieux ;
- injections (administrées directement dans les lésions ou dans des tissus musculaires) : mêmes effets que les corticostéroïdes en prise orale.

Les rétinoïdes sont des versions synthétiques de la vitamine A, que l'on peut utiliser en application locale ou en prise orale. Leur application locale ne présente pas les problèmes posés par les corticostéroïdes mais peut irriter la peau ou les muqueuses. Ils ont une efficacité démontrée<sup>[23]</sup>. Ils sont interdits aux femmes enceintes ou qui prévoient de le devenir dans un avenir proche, car ils peuvent causer des anomalies chez l'enfant.

Il existe des crèmes contenant des immunosuppresseurs inhibant la calcineurine, proches des médicaments oraux utilisées pour empêcher le rejet d'organes greffés. Ces crèmes n'ont pas d'efficacité démontrée<sup>[24]</sup>.

Les antihistaminiques bloquent l'action de l'histamine, amine biogène impliquée dans les processus allergiques. En prise orale ou application locale, un antihistaminique peut soulager le prurit, ou la douleur, associé au lichen plan.

Les formes orales asymptomatiques n'ont pas besoin de traitement. L'application de corticoïdes locaux permettent d'améliorer les symptômes<sup>[25]</sup>.

### Traitements non-médicamenteux

Dans la mesure du possible, il faut jouer sur les facteurs favorisants (prise médicamenteuse, hépatite virale, allergie...)

La photothérapie ou thérapie par la lumière, peut aider à supprimer le lichen plan de la peau :

- photothérapie à spectre étroit : la plus commune des thérapies par la lumière, elle utilise l'ultraviolet B (UVB) qui pénètre seulement la couche supérieure de la peau (épiderme). Il y a risque de brûlure style « coup de soleil »<sup>[26]</sup> ;
- une autre thérapie par la lumière utilise l'ultraviolet A (UVA), qui pénètre plus profond dans la peau. Cette thérapie est habituellement conjointe (puvathérapie) avec une drogue rendant la peau plus sensible à l'ultraviolet A, le psoralène. L'efficacité est démontrée mais sur une petite série<sup>[27]</sup>. Les effets secondaires possibles sont : maux de tête, nausées, prurit. Il est préférable d'éviter l'exposition au soleil dans les quelques jours suivant la prise du médicament associé, pour éviter les coups de soleil. Pendant cette période il faut également porter des lunettes de soleil capables de repousser les UVA du soleil.

D'autres produits ont une certaine efficacité : Aloe vera, Pourpier ;

- bains avec de l'avoine colloïdale, application de compresses fraîches, huile essentielle de lavande ou de melaleuca alternifolia, bains contenant des minéraux sulfurés, suppléments de vitamines ainsi qu'un régime alimentaire riche en fruits et légumes, de l'huile de foie de morue, une source de vitamines A et D

### Notes et références

[1] <http://apps.who.int/classifications/icd10/browse/2010/en#/L43>

[2] <http://www.icd9data.com/getICD9Code.aspx?icd9=697.0>

[3] <http://www.diseasesdatabase.com/ddb7452.htm>

[4] <http://www.emedicine.com/derm/topic233.htm>

[5] <http://www.emedicine.com/derm/topic663.htm#>

[6] [http://www.nlm.nih.gov/cgi/mesh/2012/MB\\_cgi?field=uid&term=D008010](http://www.nlm.nih.gov/cgi/mesh/2012/MB_cgi?field=uid&term=D008010)

[7] Rachel Westbrook et Stuart Riley, « Case Report Esophageal Lichen Planus: Case Report and Literature Review » *Dysphagia* 23(3):331-334. (Résumé (<http://www.springerlink.com/content/k1231h64m57460j7/>))

[8] AT. R. Williams et H. Haider-Shah. « Diffuse esophageal stricture secondary to esophageal *lichen planus* » *Abdominal Imaging* 30(3):356-358. ( résumé (<http://www.springerlink.com/content/vekkbnv193yc72w/>))

[9] Lodi G, Pellicano R, Carrozzo M, « Hepatitis C virus infection and *lichen planus*: a systematic review with meta-analysis » (<http://onlinelibrary.wiley.com/doi/10.1111/j.1601-0825.2010.01670.x/abstract>) *Oral Dis.* 2010;16:601-612

[10] Cours de dermatologie (<http://www.medix.free.fr/cours/lichen-plan.php>), Medix.

[11] Sugerman PB, Savage NW, Walsh LJ « The pathogenesis of oral *lichen planus* » (<http://cro.sagepub.com/content/13/4/350>) *Crit Rev Oral Biol Med.* 2002;13:350-365

- [12] Gruppo Italiano Studi Epidemiologici in Dermatologia. « Epidemiological evidence of the association between lichen planus and two immune-related diseases: alopecia areata and ulcerative colitis » (<http://archderm.ama-assn.org/cgi/content/abstract/127/5/688>) *Arch Dermatol.* 1991;127:688-691
- [13] Le Cleach L, Chosidow O, « Lichen planus » (<http://www.nejm.org/doi/full/10.1056/NEJMcp1103641#t=article>) *N Engl J Med.* 2012;366:723-732
- [14] Irvine C, Irvine F, Champion RH, *Long-term follow-up of lichen planus* (<http://www.ncbi.nlm.nih.gov/pubmed/1678229>), *Acta Derm Venereol.* 1991;71:242-244
- [15] Walton KE, Bowers EV, Drolet BA, Holland KE, *Childhood lichen planus: demographics of a U.S. population* (<http://onlinelibrary.wiley.com/doi/10.1111/j.1525-1470.2009.01072.x/abstract>), *Pediatr Dermatol.* 2010;27:34-38
- [16] Service National de la Santé en Grande-Bretagne (<http://www.nhs.uk/conditions/Lichen-planus/Pages/Introduction.aspx>)
- [17] MayoClinic (États-Unis) (<http://www.mayoclinic.com/health/lichen-planus/DS00782>)
- [18] Tabolli S, Bergamo F, Alessandrini L, Di Pietro C, Sampogna F, Abeni D, *Quality of life and psychological problems of patients with oral mucosal disease in dermatological practice* (<http://content.karger.com/ProdukteDB/produkte.asp?doi=10.1159/000196973>), *Dermatology.* 2009;218:314-320
- [19] Brewer JD, Ekdawi NS, Torgerson RR « Lichen planus and cicatricial conjunctivitis: disease course and response to therapy of 11 patients » (<http://onlinelibrary.wiley.com/doi/10.1111/j.1468-3083.2010.03693.x/abstract>) *J Eur Acad Dermatol Venereol.* 2011;25:100-104
- [20] Carbone M, Arduino PG, Carrozzo M « Course of oral lichen planus: a retrospective study of 808 northern Italian patients » (<http://onlinelibrary.wiley.com/doi/10.1111/j.1601-0825.2009.01516.x/abstract>) *Oral Dis.* 2009;15:235-243
- [21] Warnakulasuriya S, Kovacevic T, Madden P « Factors predicting malignant transformation in oral potentially malignant disorders among patients accrued over a 10-year period in South East England » (<http://onlinelibrary.wiley.com/doi/10.1111/j.1600-0714.2011.01054.x/abstract>) *J Oral Pathol Med.* 2011;40:677-683
- [22] Singh SK, Saikia UN, Ajith C, Kumar B, « Squamous cell carcinoma arising from hypertrophic lichen planus » (<http://onlinelibrary.wiley.com/doi/10.1111/j.1468-3083.2006.01500.x/abstract>) *J Eur Acad Dermatol Venereol.* 2006;20:745-746
- [23] Laurberg G, Geiger JM, Hjorth N « Treatment of lichen planus with acitretin: a double blind, placebo-controlled study in 65 patients » ([http://www.eblue.org/article/0190-9622\(91\)70067-C/abstract](http://www.eblue.org/article/0190-9622(91)70067-C/abstract)) *J Am Acad Dermatol.* 1991;24:434-437
- [24] Thongprasom K, Carrozzo M, Furness S, Lodi G, « Interventions for treating oral lichen planus » (<http://onlinelibrary.wiley.com/doi/10.1002/14651858.CD001168.pub2/abstract>) *Cochrane Database Syst Rev.* 2011;7:CD001168-CD001168
- [25] Voute AB, Schulten EA, Langendijk PNJ, Kostense PJ, van der Waal I, « Fluocinonide in an adhesive base for the treatment of oral lichen planus: a double-blind, placebo-controlled clinical study » (<http://www.sciencedirect.com/science/article/pii/S003042209390091H>) *Oral Surg Oral Med Oral Pathol.* 1993;75:181-185
- [26] F. Habib, P.-E. Stoebner, E. Picot, J.-L. Peyron, J. Meynadier, L. Meunier « Photothérapie à spectre étroit dans le traitement du lichen plan cutané disséminé » (<http://cat.inist.fr/?aModele=afficheN&cpsid=16472629>) *Annales de dermatologie et de vénéréologie* 2005;132(1):17-20. ISSN 0151-9638.
- [27] Gonzalez E, Momtaze-T K, Freedman S, « Bilateral comparison of generalized lichen planus treated with psoralens and ultraviolet A » (<http://www.sciencedirect.com/science/article/pii/S0190962284803126>) *J Am Acad Dermatol.* 1984;10:958-961

# Sources et contributeurs de l'article

**Lichen plan** *Source:* <http://fr.wikipedia.org/w/index.php?oldid=102331449> *Contributeurs:* AméliorationsModestes, Arnaud.Serander, Bloubéri, BonifaceFR, Erasmus, Esprit Fugace, FDo64, FilouDlidou, Grook Da Oger, Gz260, Jmarchn, Lamiot, Majaf26, Nguyenld, Oaktree b, Pautard, Penjo, Rémi, Sharayanan, VonTasha, Zethradon, 52 modifications anonymes

## Source des images, licences et contributeurs

**Image:Disambig colour.svg** *Source:* [http://fr.wikipedia.org/w/index.php?title=Fichier:Disambig\\_colour.svg](http://fr.wikipedia.org/w/index.php?title=Fichier:Disambig_colour.svg) *Licence:* Public Domain *Contributeurs:* Bub's

**Image:Star\_of\_life\_caution.svg** *Source:* [http://fr.wikipedia.org/w/index.php?title=Fichier:Star\\_of\\_life\\_caution.svg](http://fr.wikipedia.org/w/index.php?title=Fichier:Star_of_life_caution.svg) *Licence:* GNU Lesser General Public License *Contributeurs:* Raster version by User:Mike.lifeguard Vector version by Lokal\_Profil

**Fichier:Lichen planus lip.jpg** *Source:* [http://fr.wikipedia.org/w/index.php?title=Fichier:Lichen\\_planus\\_lip.jpg](http://fr.wikipedia.org/w/index.php?title=Fichier:Lichen_planus_lip.jpg) *Licence:* Public Domain *Contributeurs:* Donald M. Pillsbury, M.D., and Clarence S. Livingood, M.D. are the authors of the accompanying chapter; the photographer is unknown

## Licence

---

Creative Commons Attribution-Share Alike 3.0  
[//creativecommons.org/licenses/by-sa/3.0/](http://creativecommons.org/licenses/by-sa/3.0/)